Lane Medical Library

Aus dem Anschar-Krankenhaus zu Kiel
(Chirurgische Universitätspoliklinik)
Direktor: Prof. Dr. R. Goebell.

Perigastritische Adhäsionen und Peritonealbriden

Inaugural-Dissertation

zur

Erlangung der Doktorwürde einer hohen medizinischen Fakultät der Christian-Albrechts-Universität in Kiel

vorgelegt von

Carl Schmidt

aus Stettin.

Kiel 1934.

Druck: Fischer & Schmidt, Stettin, Große Wollweberstraße 13.

Meinen Eltern!

Nr. 81
Rektoratsjahr 1934/35
Referent: Prof. Dr. Goebell
Correferent: Geh. Med.-Rat Prof. Dr. Anschütz
Zum Druck genehmigt: Der Dekan Prof. Dr. Schröder.

Sehr oft ist die peritoneale Adhäsionsbildung ein den Erfolg einer Bauchoperation in Frage stellender Vorgang. Und doch ist es, biologisch betrachtet, nur eine physiologische, unter normalen Bedingungen überaus heilsame Eigenart des Bauchfells, durch Adhäsionsbildung irgendwelche entzündlichen Prozesse in der Bauchhöhle an der Ausbreitung zu hindern und auf einen möglichst kleinen Bezirk abzugrenzen, um so die Entstehung einer diffusen Peritonitis zu verhüten. Auf diese Weise kommt es dann zur Abkapselung von perityphlitischen, subphrenischen, Mesenterialdrüsen- und Douglasabszessen. Langsam penetrierende Magen- und Duodenalulcera werden gegen die freie Bauchhöhle durch Adhäsionen abgekapselt und vor der freien Perforation bewahrt. Und schließlich sind Adhäsionen eine für die Bauchchirurgie durchaus notwendige Voraussetzung. Denn ohne diese Eigenschaft des Bauchfells, schnell Verklebungen zu bilden, würde keine Darmnaht gegen die Durchwanderung von Bakterien des Darminhalts dicht halten und alle Mühe der Chirurgen vergebens sein.

Nur die über das physiologische Maß hinaus gesteigerte, bei der geringsten Reizung des Peritoneums einsetzende, Funktionsstörungen und Beschwerden verursachende Adhäsionsbildung kann als pathologisch angesehen werden. Derartige Schädigungen der Serosa können durch die verschiedenen Protoplasmareize hervorgerufen werden. Wir unterscheiden demnach mechanische, thermische, chemische und bakterielle Schädigungen, die auf mannigfache Art und Weise das Bauchfell treffen können. Dabei wird das Serosaepithel mehr oder weniger stark zerstört und nekrotisch. Das Bauchfell reagiert darauf mit einer fibrinösen Ausschwitzung, die die erste Verklebung herbeiführt, in welche dann aus der Subserosa Fibroblasten und Gefaßsprossen eindringen. Das Fibrin wird auf diese

Weise immer mehr durch zunächst lockeres, Granulationsgewebe gleichendes, reichlich vaskularisiertes Bindegewebe ersetzt, das erst später straffere Formen annimmt.

Von Schönbauer und Schnitzler, Clairmont, Wereschinski u. a. m. wurden histologisch elastische Fasern, glatte Muskulatur und Nervengewebe nachgewiesen. Jedoch konnte Ladwig in zahlreichen Untersuchungen niemals irgendwelche Nervenelemente nachweisen. Das Vorkommen von Nerven in Adhäsionssträngen könnte mit zur Erklärung der Schmerzentstehung herangezogen werden.

Morphologisch sind breit flächenhafte oder lang ausgezogene oder membranartige Adhäsionen zu unterscheiden. Die Länge der Peritonealbriden hängt von der Art und Wirkungsweise der peristaltischen Kräfte ab, die die ursprünglich immer flächenhaften Verklebungen auseinanderziehen. An Stellen, wo die Peristaltik normalerweise nicht so stark ist, wie z. B. am untersten Jleum an den Flexurae coli sin. et dextr., finden sich auch deshalb mehr flächenhafte als lang ausgezogene Adhäsionen.

Nach schonend und aseptisch ausgeführten Operationen gelangen gelegentlich primäre Verklebungen der Serosablätter wieder zur Resorption, ohne daß eine bindegewebige Organisation eintritt, oder sie können, wenn sie noch dünn und weich genug sind, durch peristaltische Bewegungen des Darms zerrissen werden. Flesch-Thebesius erwähnt einen derartigen Fall, bei dem die Schmerzen ruckartig nach dem subjektiven Empfinden der betreffenden Patientin: „als ob etwas gerissen sei" plötzlich aufhörten. Wegen Jleusverdacht wurde operiert, und man fand einen durchgerissenen Adhäsionsstrang, der vorher offenbar die ileusartigen Symptome verursacht hatte.

Angeborene Adhäsionen als Folge von abnormen Verklebungsvorgängen bei der Darmentwicklung kommen vor. Manche Autoren nehmen als Ursache eine fötale Peritonitis an (Wilms u. a.). Daß bakteriell-entzündliche Prozesse am Peritoneum zu Adhäsionen führen, ist ohne weiteres verständlich. Die Entzündung kann von den verschiedensten Organen der Bauchhöhle ihren Ursprung nehmen, wie Appendix, Gallenblase, penetrierende Magen- und Duodenalulzera, weibliche Adnexe. Eine Colitis, Pericolitis, Perigastritis, Periduodenitis rufen immer Verwachsungen hervor.

Ich möchte hier zwei Fälle von Adhäsionen nach Adnexerkrankungen anführen.

1. Fall. Frau B., 59 Jahre alt. Seit Monaten Schmerzen in der linken Bauchseite. Kein Erbrechen. Befund: Kräftige Frau in gutem E.-Z. Innere Organe o. B. Bauch leicht aufgetrieben. Druckschmerz in der linken Unterbauchgegend. Durch vaginale Untersuchung ist rechts neben dem Uterus ein kleiner Tumor zu tasten.

Wegen Verdacht auf Sigma-Ca. Röntgenuntersuchung des Darmes mit Kontrasteinlauf. Es läßt sich kein Tumor nachweisen.

Operation am 27. 6. 1918: Eröffnung des Abdomens durch Wechselschnitt in der linken Unterbauchgegend. Das Sigmoid ist durch Verwachsungen an das linke Ovarium herangezogen, dadurch starke Verengerung und Abknickung des Sigmoid. Lösung der Verwachsungen. Ovarektomie. Sorgfältige Peritonisierung der Strümpfe. Verschluß der Bauchhöhle. Gute Wundheilung. Pat. wird am 11. 7. 1918 geheilt entlassen.

2. Fall. Frau Margarete S., 29 Jahre alt, wurde vor einigen Jahren wegen Appendicitis und rechtsseitiger Adnexerkrankung operiert. Klagt über zeitweise sehr heftig auftretende Schmerzen im rechten Unterbauch. Kein Erbrechen. Befund: Sehr magere Frau. Bauch überall weich. Keine Resistenzen fühlbar. Vaginale Untersuchung: Uterus nach rechts verlagert, links vom Uterus ein kleinapfelgroßer Tumor. Röntgenuntersuchung des Darmes ergibt nichts Besonderes.

Operation am 26. 4. 1917. Nach Eröffnung der Bauchhöhle zeigt sich, daß der Uterus-Fundus mehrfach durch flächenhafte Adhäsionen mit dem unteren Ileum verwachsen ist. Lösung der Adhäsionen. Uebernähung der Stümpfe. Links vom Uterus eine von Adhäsionen umgebene Ovarialcyste. Incision, Uebernähung. Schluß der Bauchhöhle. Peristaltin, Heizbügel zur Anregung der Peristaltik. Glatter Wundverlauf.

Pat. am 5. 5. 1917 entlassen.

Ohne Zweifel haben die entzündlichen Prozesse an den Adnexen der beiden Patientinnen zu den ausgedehnten Adhäsionen geführt. Im 2. Falle ging eine Operation voraus, die vielleicht mit zur Adhäsionsbildung beigetragen hat.

Je chronischer nun eine Entzündung verläuft, um so ausgedehntere Adhäsionen sind die Folge, wie z. B. bei der chronischen adhäsiven Peritonitis. Ganz im Gegensatz dazu steht die relativ geringe Verwachsungsneigung bei akuter eitriger Peritonitis. Die Ursache dieser Erfahrungstatsache liegt in der auflösenden Eigenschaft der proteolytischen Fermente der bei den akuten Entzündungen so überaus zahlreichen Leukozyten, welche die sich bildenden Verklebungen beseitigen. Bei Gelinsky findet man einen Fall beschrieben, bei dem gelegentlich einer Relaparatomie nach vorausgegangener diffuser eitriger Peritonitis überhaupt keine Verwachsungen, sondern überall spiegelnde, glatte Serosa vorhanden war. Die gonorrhoische Peritonitis, die gewöhnlich in subakuter Form verläuft, macht ausgedehnte Verwachsungen, ebenso die adhäsive Form der tuberkulösen Peritonitis, wie an folgendem Fall sehr schön zu beobachten ist.

3. Fall. Frau Frida S., 23 Jahre alt, wurde als Kind von 10 Jahren wegen Appendicitis und tuberkulöser Peritonitis operiert. Es trat danach Heilung ein. Seit einiger Zeit klagt Pat. über Schmerzen im Leib, besonders in der Magengegend. Der Bauch war überall weich, leicht eindrückbar. Ueber dem Duodenum mäßiger Druckschmerz. Röntgenuntersuchung: Magen 2 querfingerbreit unterhalb des Nabels. Deutliche Duodenalschatten, hier verstärkte Druckpunkte. Diagnose: Verwachsungen im Abdomen. Operation am 22. 6. 1923. Eröffnung der Bauchhöhle nach Beiseiteschieben des M. rectus. Das Duodenum mit den umliegenden Organen völlig verwachsen und läßt sich nicht mobilisieren. Beim Hervorziehen des Darmes zeigt sich, daß der ganze Dünndarm zu einem zusammenhängenden Convolut verwachsen ist, das sich nicht entwirren läßt. Ein Teil der Adhäsionen wird gelöst und die Bauchhöhle schichtweise verschlossen. Primäre Wundheilung. Patientin wurde mit Diätvorschriften am 3. 7. 1923 entlassen.

Die in der Kindheit überstandene tuberkulöse Peritonitis hat bei der Patientin zu den starken Verwachsungen geführt, die der Pat. ihre Beschwerden verursacht haben.

Nach dem Vorausgesagten scheint also das Exsudat mit seinen Leukozyten eine Art Adhäsionsprophylakticum darzustellen. Diese Erkenntnis wurde von Naumann auf Payr's

Anregung hin experimentell ausgewertet, indem er im Tierversuch durch Terpentininjektionen erzeugten Eiter zur Adhäsionsprophylaxe verwandte.

Bei intraabdominellen Eingriffen sind geringe mechanische, thermische und chemische Reizungen des Peritoneums nur schwer zu vermeiden. Schon das einfache Fassen der Darmschlingen ohne irgendwelche Quetschungen des Serosaepithels zu setzen, kann bei manchen Individuen schon zur Adhäsionsbildung führen. Starke mechanische Insulte, wie Wischen auf der Serosa mit Gazetupfer, Fassen mit scharfen Haken, Quetschen und chemische Einwirkungen durch Jodtinktur, die bei Jodierung der Haut mit vorgelagerten Baucheingeweiden in Berührung kommt, Sublimat, Aethereingießungen, die gelegentlich zu Peritonitistherapie Verwendung finden, oder versehentlich zu warm aufgelegte Kochsalzkompressen oder Austrocknung der Serosa führen immer zu Verwachsungen.

Stumpfe Bauchtraumen als Adhäsionsursache spielen in der Unfallbegutachtung eine Rolle. Adhäsionsbeschwerden bei Berufen, bei denen ein anhaltender Druck auf den Bauch erforderlich ist, wie beim Schuster, Weber u. a., kommen vor. Von Ockin wird berichtet, daß nach Röntgentiefbestrahlungen starke Adhäsionsbildungen hervorgerufen werden.

Der geringste Grad der Serosaschädigung, der nötig ist, um schon mit Adhäsionsbildung beantwortet zu werden, ist, wie aus zahlreichen tierexperimentellen und klinischen Untersuchungen hervorgeht (Payr, Ladwig, Vogel u. a.), individuell außerordentlich verschieden. Die Patienten mit postoperativen Adhäsionen gehören in ihrer Konstitution zum größten Teil dem Habitus asthenicus mit allgemeiner Enteroptose und schlaffen Bauchdecken an. Diese Menschen neigen zu Hernien, Plattfußbildung und Gebärmuttersenkung. Es besteht bei ihnen eine allgemeine Unterwertigkeit der elastischen und kontraktilen Substanz bei einer starken Überwertigkeit des Bindegewebes, die sich auch in der Neigung zur Bildung von Narbenkeloiden und eben von Adhädionen ausdrückt. Payr hat den Begriff der adhäsiven Konstitution geprägt. Es besteht bei diesen Menschen eine Art fibröse Diathese, die in einer gewissen Bindegewebshyperplasie zum Ausdruck kommt. Vielleicht ist die Ursache dieser Bindegewebshyperplasie in einer mangelhaften Fähigkeit zur Bildung fibrinolytischer Fermente zu suchen.

Zunächst einige Auszüge aus Krankengeschichten.

4. Fall. Die 43jährige Frau Marie W. wurde 1902 wegen Gebärmuttersenkung operiert. 1903 Appendektomie. 1906 starke Leibschmerzen, die als Adhäsionsbeschwerden gedeutet und konservativ mit Massage und Wärmeapplikation behandelt werden. 1911 Gallensteinkolik. Bauchbeschwerden verstärkt. Befund: Abdomen leicht aufgetrieben. Gallenblasengegend nur wenig druckempfindlich. Röntgendurchleuchtung: Magen handbreit unterhalb des Nabels. Diagnose: Ptosis et dilatatio ventriculi, Cholecystitis, Adhäsionsbeschwerden. Operation am 29. 5. 1918. Mediane Laparatomie. Magen stark ptotisch und leicht dehnbar. Duodenum durch feste Briden mit der Gallenblase verwachsen. Außerdem breite flächenhafte Adhäsionen zwischen Netz und früherer Laparatomiewunde. Linkes Ovarium in Adhäsionen eingebettet. Der Uterus ist rechts mit Netz verwachsen. Sämtliche Adhäsionen werden gelöst und ihre Stümpfe peritonealisiert. Ovarektomie links, Cholecystektomie, um die Ursache für weitere Koliken auszuschalten. Gastropexie mittels freier Fascientransplantation aus der Fascia lata femoris. Schluß der Bauchhöhle. Am 28. 7. 1918 geheilt entlassen.

5. Fall. Otto M., 38 Jahre alt, wurde 1913 wegen Magensenkung und Erweiterung operiert. Zunächst beschwerdefrei. Jedoch stellen sich bald Magenschmerzen ein, die sich zeitweilig bis zur Unerträglichkeit steigerten. Pat. zeigt einen neurasthenischen Habitus. Operation am 5. 1. 1917. Nach Eröffnung der Bauchhöhle in der alten Narbe zeigt sich eine feste Verwachsung zwischen Peritoneum und linken Leberlappen. An der Stelle der G.-E. zahlreiche flächenhafte Verwachsungen. Lösung aller Adhäsionen und Übernähung mit Seidenknopfnähten.

Pat. wird am 25. 1. 1917 beschwerdefrei entlassen.

6. Fall. Hugo A., 40 Jahre alt, hatte als Kind häufig Angstzustände. 1920 wurde er an einem Bauchbruch operiert. Ein Jahr später wegen der gleichen Beschwerden Wiederholung der Operation. 1922 krampfartige Schmerzen in der rechten Oberbauchseite. Befund: Pat. in gutem E.- und Kr.-Z. Starke Adipositas. Bauch überall weich, nirgends druckempfindlich.

Diagnose: Postoperative Adhäsionsbeschwerden. Pat. wird mit Leibbinde entlassen.

7. Fall. Hedwig N., 30 Jahre alt. Mit 12 Jahren einen Leistenbruch. 1914 Appendektomie, daran anschließend Peritonitis.

In der Operationsnarbe entwickelte sich allmählich ein Bruch, der dauernd Beschwerden machte. Befund: Große fettleibige Frau. Hängebauch. Rechts findet sich in der Appendektomienarbe ein Bauchwandbruch, dessen Palpation schmerzhaft ist. Pat. wird auf eigenen Wunsch entlassen.

8. Fall. Frieda A., 20 Jahre alt, leidet seit einigen Jahren an Schmerzen und Druckgefühl in der Magengegend, verbunden mit Übelkeit, jedoch ohne Erbrechen. Die dauernd vorhandenen Schmerzen nehmen nach dem Essen wie auch bei seelischen Erregungen zu. Befund: Bauch überall weich, leicht eindrückbar ohne tastbare Resistenzen. In der Magengrube leichte Druckschmerzhaftigkeit. Mageninhalt nach Probefrühstück ergab normale Salzsäurewerte. Keine Milchsäure. Operation am 3. 3. 1919: Mediane epigastrische Laparatomie. Magen stark dilatiert und schlaff, läßt sich wie ein Trikotschlauch noch weiter dilatieren und in die Länge ziehen. An der pars pylorica fanden sich an der Hinterwand flächenhafte Verwachsungen. Lösung der Adhäsionen und Ausführung der G.-E. retrocolica post. Das Colon transversum lief in flachem Bogen zum Colon descendens, ohne eine Flexura lienatis zu bilden. Colofixatio, weil vermutet wird, daß ein Teil der Beschwerden mit diesem abnormen Verlauf des Colons zusammenhängt. Verschluß der Bauchhöhle. Gute Wundheilung. Pat. klagt aber wieder über Schmerzen im linken Unterbauch, für die sich kein objektiver Befund erheben läßt. Sie wurde am 22. 3. 1919 nach Hause entlassen, wo zunächst Besserung eintrat. Später hin und wieder Magenschmerzen, die sehr heftig auftraten und sich 1921 so verstärkten, daß Pat. wieder das Anscharkrankenhaus aufsuchte. Der Befund war der gleiche wie 1919. In der Gegend der Operationsnarbe dicht unter dem Sternum geringer Druckschmerz. 2. Operation am 6. 5. 1921. Eröffnung der Bauchhöhle in der alten Narbe. Magen immer noch stark ptotisch und dilatiert. Zwischen oberem Jejenum und Mesocolon zahlreiche Verwachsungen, die sich nur schwer lösen lassen und die G.-E.-Schlinge mit einbeziehen. Ausführung der Enteroanostomose zwischen zu- und abführendem Schenkel der G.-E. Fixierung des Magens im Mesocolonschlitz.

Raffung der pars pylorica und Hebung der großen Curvatur um 5 cm durch quere raffende Nähte. Nach Kochsalzspülung und Eingießen von Humanol Schluß der Bauchhöhle. Die Wunde heilt gut. Pat. wird am 21. 4. 1921 geheilt entlassen.

Allen 5 Fällen gemeinsam ist die ausgesprochene Schwäche der kontraktilen und elastischen Elemente, die sich in dem Vorhandensein von Gastro- und Enteroptose, Brüchen, Gebärmuttersenkung, schlaffen Bauchdecken mit Hängebauch ausdrückt. Alle 5 Pat. zeigen im Sinne Payrs die Merkmale des Adhäsionsbauches. Beim Fall 6 deuten die in der Kindheit durchgemachten Angstzustände auf eine neuropathische Veranlagung. Derartige neuropathische Individuen mit asthenischer Konstitution haben nach Payr ebenfalls starke Neigung zur vermehrten Adhäsionsbildung. Infolge ihrer neuropathischen Veranlagung überwerten diese Patienten ihre Beschwerden meist sehr. Hier nun die Grenze zwischen hysterischer Ueberwertung der Vorgänge in der Bauchhöhle und organisch durch Adhäsionen bedingten Beschwerden diagnostisch zu ziehen, ist äußerst schwierig.

9. Fall. August W., 38 Jahre alt, wurde 1910 Gallenblase entfernt. 4 Wochen nach der Operation erneute Kolikanfälle, die sich in immer kürzer werdenden Abständen folgen. Zuletzt fast jede Woche einen Anfall. Befund: Großer, blasser, sonst gesund aussehender Mann. Haut subikterisch verfärbt. Leber nicht vergrößert. Urin: E: —, Z: —, Gallenfarbstoffe —. Röntgenbefund: Magen etwas nach rechts verzogen, sonst normale Form und Größe. Operation am 24. 4. 1917. Eröffnung der Bauchhöhle in der alten Narbe. Starke Verwachsungen zwischen Leber und Magen, die sich nur durch vorsichtiges Präparieren lösen lassen. Schluß der Bauchhöhle. Glatter Wundverlauf. 3 Wochen nach der Operation hatte Pat. einen erneuten Schmerzanfall. Die Androhung einer sofortigen Wiederholung der Operation, falls Pat. wieder einen Schmerzanfall bekäme, macht ihn anfallsfrei. Geheilt am 23. 4. 1917 entlassen.

Es hat zunächst den Anschein, als ob durch die energische Verbalsuggestion die Beschwerden beseitigt wurden. Doch ist an die Möglichkeit zu denken, daß Pat. aus Angst vor einer erneuten Operation seine vielleicht vorhandenen Schmerzen verschwiegen hat.

10. Fall. Frau Hilde L., 57 Jahre alt. Vor einem Jahr unbestimmte Beschwerden im Bauch, die sich allmählich zu kolikartigen Schmerzen steigerten. Gelegentlich saures Aufstoßen. Befund: Gut genährte, kräftige Frau. Bauch weich, links vom Nabel geringer Druckschmerz. Operation am 9. 12. 1925. Nach Eröffnung der Bauchhöhle zeigt sich eine vom Mesenterium zum Peritoneum parietale ziehende große Bride, unter der mehrere Dünndarmschlingen liegen. Durchtrennung der Bride mit Peritonealisierung der Stümpfe. Typische Appendektomie. Verschluß der Bauchhöhle. Wunde sezerniert zunächst oberflächlich, danach aber glatte Wundheilung. Pat. wird am 6. 1. 1926 geheilt entlassen.

11. Fall. Frieda S., 19 Jahre alt. 1917 Appendektomie. Einen Monat darauf anhaltende Schmerzen in der Operationsnarbe. Deswegen Aufnahme im Anscharkrankenhaus.

Befund: Bauch überall weich. In der Umgebung der Narbe und auf der Narbe selbst in der rechten Unterbauchgegend Druckempfindlichkeit. Es ist an dieser Stelle eine geblähte Darmschlinge zu palpieren und deutliches Surren hörbar. Operation am 21. 3. 1917. Nach Eröffnung der Bauchhöhle in der alten Operationsnarbe finden sich zwei derbe Adhäsionsstränge, die von der Blasengegend nach der rechten seitlichen Beckenwand ziehen. Es sind außerdem noch mehrere bridenförmige Adhäsionen vorhanden. Lösung sämtlicher Adhäsionen. Schluß der Bauchhöhle. Gute Wundheilung. Pat. wird am 4. 4. 1917 geheilt entlassen.

Fall 10 zeigt keine nachweisbare Ursache für die Adhäsionsbildung.

Das Gebiet der postoperativen Adhäsionen wurde wegen ihres häufigen Vorkommens seit Beginn der Entwicklung der Bauchchirurgie vielfach bearbeitet. Nach Naegeli bekommen 91 Proz. aller Laparatomierten Adhäsionen. Jedoch macht die Mehrzahl der Bauchfellverwachsungen keine Beschwerden. Payr berechnet etwa 10—12 Proz. der Fälle, die klinische Erscheinungen haben, und etwa 3,5 Proz. (nach Vogel 3 Proz.), die einen chirurgischen Eingriff erfordern. Diese Zahlen stimmen auch im wesentlichen mit den Erfahrungen an der chirurgischen Universitätsklinik in Kiel überein.

Die Beschwerden, die durch peritoneale Adhäsionen verursacht werden, sind bei den Patienten sehr verschieden.

Sehr häufig machen perigastritische Adhäsionen typische Ulcussymptome mit Aufstoßen, Uebelkeit und Erbrechen, Abhängigkeit von der Nahrungsaufnahme, wie bei Fall 8 besonders deutlich wird. Im Röntgenbild werden durch Zug von Peritonealbriden an der Darmwand Ulcusnischen vorgetäuscht. Differentialdiagnostisch auszuschließen sind, bevor man die Diagnose Adhäsionen stellt, Ulcus dduodeni, Magengeschwür und -Ca., chronische Appendizitis, Visceralneuralgie, mesenteriale Arteriosklerose, Cholecystitis und tabische Krisen. In den meisten Fällen sind die Beschwerden sehr unbestimmt, und es läßt sich kaum ein objektiver Befund erheben. Die Intensität der Schmerzen ist durchaus nicht abhängig von der Zahl und Ausdehnung der Verwachsungen. Es kommt vor, daß der ganze Dünndarm zu einem einzigen Schlingenkonvolut verklebt ist und nur wenig oder überhaupt keine Beschwerden macht. Als Zufallsbefund gelegentlich einer Laparatomie oder bei der Obduktion werden solche ausgedehnten Adhäsionen entdeckt. Andererseits können ganz geringfügige Verwachsungen die stärksten Beschwerden machen, wenn sie einen Zug am Peritoneum oder Lumenverengerung des Darms hervorrufen. Führt die Lumenverengerung durch Peritonealbriden zum vollständigen Darmverschluß, so ist die sofortige Operation indiziert. Röntgenologisch lassen sich nur Verwachsungen von mit Röntgenbrei gefüllten Baucheingeweisen untereinander nachweisen. Derartige Verwachsungen der Därme untereinander, die sich so diagnostizieren lassen, verursachen aber in der Regel nur wenig Schmerzen. Das Pneumoperitoneum kann zur Röntgendiagnostik mit herangezogen werden. In der Mehrzahl der Fälle wird bei postoperativen Adhäsionen die Anamnese für die Diagnose richtunggebend sein.

Was die operativen Heilungsaussichten der Adhäsionen anbetrifft, so sind die Ansichten vieler Autoren dahin übereinstimmend, daß bei dem größten Teil der mit Adhäsionsbeschwerden behafteten Patienten eine erhöhte Verwachsungsbereitschaft besteht, und deshalb auch jeder operative Eingriff einen erneuten Reiz zur Adhäsionsbildung bedeutet. Riedel hat den Satz geprägt: „Wo Adhäsionen sind, kommen Adhäsionen hin".

An konservativen Behandlungsmethoden werden Diathermie, Heizbügel und Massage mit einigem Erfolg angewendet.

Die hyperämisch gemachten Adhäsionsstränge werden gelockert und verursachen weniger Beschwerden. Diätvorschriften, die einen geringeren Füllungsgrad des Darmes anstreben, lindern oft sehr die Beschwerden.

Aussichtsreicher ist die Verhütung postoperativer Adhäsionen. Selbstverständlich ist vorsichtiges, schonendes, möglichst reizloses Operieren das beste Prophylaktikum. Je schonender und aseptischer die Operation ausgeführt wird, umso weniger kommt es zu postoperativen Verklebungen. Die große Anzahl der sonst in der Literatur zur Prophylaxe angegebenen Mittel spricht für ihre unsichere Wirkungsweise. Man hat verschiedene Oele postoperativ zur Verhütung der Serosaverklebungen in die Bauchhöhle gebracht, von denen sich das Humanol als arteigenes Fett relativ gut bewährt und auch im Anscharkrankenhaus Verwendung gefunden hat. Verdauende Fermente, wie Pepsin-Pregl-Lösung, Koktol, der Preßsaft der Früchte des Melonenbaumes und das daraus rein dargestellte Ferment Papayotin sind vielfach mit Erfolg verwendet worden. Sterile Stärke- und Dextroselösungen, Amnionflüssigkeit u. a. m. werden zur Eingießung in die Bauchhöhle empfohlen. Baldige Anregung der Peristaltik nach der Operation durch Physostigmin und häufiger Lagewechsel des Pat. wurden im Anscharkrankenhaus mit gutem Erfolg verordnet. Das wichtigste Adhäsionsprophylaktikum bleibt immer schonendste Operationstechnik.

Adhäsionen sind als die Narben der Bauchhöhle aufzufassen, und dort, wo operiert wird, sind eben Narben unvermeidlich. Schließlich ist die Chirurgie, wie schon eingangs erwähnt, auf den Vorgang der Adhäsionsbildung direkt angewiesen. Die Steigerung der Adhäsionen ins pathologische ist konstitutionell bedingt und unserm Einfluß entzogen.

Zuletzt möchte ich noch einen sehr interessanten Krankheitsfall von Adhäsionsileus hinzufügen, der sich erst kurz vor Fertigstellung der Arbeit ereignete und mir freundlichst von Herrn Prof. Dr. Göbell zur Verfügung gestellt wurde.

12. Fall. Frau Bertha M., 42 Jahre alt. Vater mit 65 Jahren an Blasenkrebs gestorben. Sonst Familienanamnese o. B. Als Kind 3 mal Masern gehabt. Mit 16½ Jahren Appendektomie. 1924 wurden Wucherungen im Uterus beseitigt. 1927 dieselbe Erkrankung. April 1931 Unterleibsoperation. Seit 1928 leidet Pat. an Wanderniere. Die Beschwerden haben sich in

letzter Zeit verstärkt. Am 19. 1. 34 wird im Anschar-Krankenhaus eine Nephropexie der rechten Niere vorgenommen. Der obere Nierenpol wird vermittels eines Fascienstreifens aus der Fascia lumbodorsalis, der durch eine am oberen Nierenpol hergestellte Nierenkapselbrücke hindurchgezogen wird, an der 12. Rippe befestigt. Der Wundverlauf wurde durch das Auftreten einer Pneumonie und einer Thrombose beider Beine, die nach Abschwellung durch Anlegung von Zinkleimverbänden behandelt wird, kompliziert. Am 14. 4. 34 wird Pat. entlassen und fühlt sich zunächst wohl. Am 25. 4. 34 treten Schmerzen im linken Unterbauch mit Erbrechen auf, die sich im Laufe der letzten Tage erheblich bis zum Koterbrechen verschlimmern. Pat. wird am 1. 5. 34 vom Arzt ins Anschar-Krankenhaus überwiesen. Es handelt sich um eine mittelgroße, blasse Frau in schlechtem Ernährungszustand. Zunge stark belegt, starker foctor ex ore. Abdomen in toto aufgetrieben, überall druckschmerzhaft, besonders im linken Unterbauch.

Sofortige Magenspülung, bis klare Flüssigkeit entleert wird. Die Rötgenübersichtsaufnahme des Abdomens zeigt deutlich drei Flüssigkeitsspiegel, darüber gasgefüllte Darmschlingen. Es wird die Diagnose Ileus gestellt. Sofortige Operation am selben Tage. Bei Eröffnung der Bauchhöhle quellen stark geblähte Darmschlingen hervor. Bei der Entwicklung weiteren Dünndarms zeigt sich, daß der distale Teil im Gegensatz zum proximalen völlig leer ist. Im linken Unterbauch findet sich eine blaurot verfärbte Dünndarmschlinge, die bei dem Versuch, sie hervorzuziehen, perforiert und eine reichliche Menge dünnflüssigen Stuhles ins kleine Becken entleert. Es wird sofort gründlich abgetupft. Die Verschlußstelle wird nun herausgebracht. Es zeigt sich, wie in nebenstehender Abbildung sehr schön zu sehen ist, daß eine dünne, zwischen zwei Dünndarmschlingen befindliche Peritonealbride durch Hineinschlüpfen einer weiteren Schlinge den Darm vollkommen verschlossen hat. Der zuführende Schenkel ist blaurot verfärbt und zeigt die Perforationsstelle. Der abführende Schenkel ist leer. Es wird der Darm etwa 1 m oberhalb und etwa 15 cm unterhalb der Verschlußstelle reseziert und die Stümpfe versenkt. Seit zu Seit-Vereinigung der Darmenden. Gründliche Kochsalzspülung des ganzen Abdomens und Einlegung eines Drains ins kleine Becken. Schichtweiser Bauchdeckenverschluß. Das Befinden der

Pat. ist nachträglich sehr schlecht und verschlimmert sich täglich. Exitus letalis am 5. 5. 34.

Die früher ausgeführte Appendektomie steht sicher in ursächlichem Zusammenhang mit der Adhäsionsbildung, die trotz ihres so geringen Ausmaßes zum kompletten Darmverschluß geführt hat. Da die Pat. zu spät, schon mit hochgradigen Ileussymptomen, ins Anschar-Krankenhaus kam, ging sie durch Peritonitis an Kreislaufversagen zu Grunde.

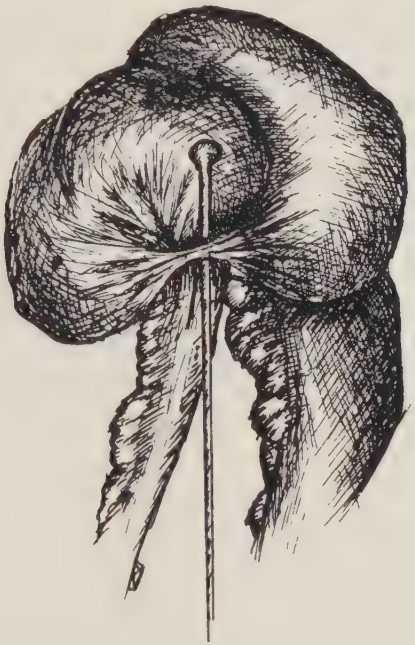

Zum Schlusse möchte ich nicht versäumen, meinem hochverehrten Lehrer, Herrn Prof. Dr. Goebell, für die Ueberlassung des Themas und für die freundliche Anleitung bei Beginn der Arbeit meinen ergebensten Dank auszusprechen. Ebenfalls bin ich Fräulein Helga Rothe für die Anfertigung der Federzeichnung zu großem Dank verpflichtet.

Lebenslauf.

Am 14. Februar 1909 wurde ich, Carl Theodor Hans Schmidt, in Stettin geboren. Ich besuchte dort das Marienstiftsgymnasium und bestand Ostern 1929 die Reifeprüfung. Darauf studierte ich Medizin in Göttingen und Greifswald, wo ich im Sommer 1931 das Physikum bestand. Ich setzte mein Studium dann fort in Wien, Berlin und zuletzt in Kiel.

Literaturverzeichnis.

1. d'Acierno, S. A.: The role of the traumatic factor in the pathogenes of pericol. bands and membranes. N. Y. med. J. 1922. CXVI.
2. Adams, Joseph E.: Hunterian lecture on peritoneal adhesions (an experimental study). Lancet 1913. 184. S. 663.
3. v. Bergmann, Stachelin: Handbuch der inneren Medizin. 1926. III/1. S. 187.
4. Clairmont: 53. Tag. d. Dtsch. Ges. f. Chir. Berlin 1929.
5. Flesch-Thebesius: Ueber Ileus durch Verwachs. und Stränge. D. Z. f. Chir. 1920. Bd. 157. S. 60.
6. Garré, Küttner, Lexer: Handbuch der praktischen Chirurgie. 1929. S. 140.
7. Gelinsky: Gefahren, Verhütung, Behandlung der abdominellen Infektion, der Passagestörungen und ihrer Folgezustände. Langenbecks A. f. klin. Chir. 1914. Bd. 103. S. 961.
8. Henke, Lubarsch: Handb. d. spez. pathol. Anatomie und Histologie. IV/3. S. 179.
9. Chirurgische Diagnostik. 1924.
10. Körte: Die Chirurgie des Peritoneums. N. D. Chir. 39.
11. Ladwig: Beiträge zur Morphologie intraperitonealer Adhäsionen. Langenbecks A. f. klin. Chir. 1928. Bd. 151. S. 1.
12. Linding: Ueber Verhütung postoperativer Verwachsungen. D. m. W. 1920. Nr. 39. S. 1039.
13. Loeffler: Die Verwendungsmöglichkeit des Humanols in der Chirurgie und die damit erzielten Erfolge. Bruns Beitr. z. klin. Chir. 1919. Bd. 116. S. 593.
14. Meyer: Ueber Adhäsionen nach Magenoperationen. Kiel 1927. Inaug. Diss.
15. Naegili: Die klinische Bedeutung und Bewertung der abdominellen Verwachsungen. D. Z. f. Chir. Bd. 48.
16. Naumann: Versuche einer biologischen Behandlung der peritonealen Adhäsionen. D. m. W. 1924. S. 1179.
17. — Die biologische Behandlung der Adhäsionen mit besonderer Berücksichtigung des Fermentabbaus. Langenbecks A. f. klin. Chir. 1925. Bd. 134.
18. Ockin: 20. russ. Chir.-Kongreß. Moskau 1928.
19. Payr, E.: Biolog, zur Entstehung, Rückbildung und Vorbeugung von Bauchfellverwachsungen. Zentralbl. f. Chir. 1924. Jg. 51. N. 14. S. 718.

20. — Obstipationsursachen und -formen. Langenbecks A. f. klin. Chir. 1920. Bd. 114. S. 959.
21. Rostock: Experimentelle Unters. über die Verhütung von Adhäsionen in der Bauchhöhle. Langenbecks A. f. klin. Chir. 1925. Bd. 136. S. 589.
22. Schönbauer und Schnitzler: Zur Histologie und Klinik der intraweritonealen postoperativen Adhäsionen. Langenbecks A. f. klin. Chir. 1924. Bd. 129. S. 758.
23. Vogel: Klin. und experim. Beitr. zur Frage der postop. Adhäsionen nach Laparatomien. D. Z. f. Chir. 1902. Bd. 63. S. 296.
24. — Ueber Bauchfellverwachsungen. Erg. d. Chir. u. Orthop. 1923. Bd. 16. S. 28.
25. Wanke: Reoperationen wegen postoperativen Adhäsionen nach Magenoperationen. 34. Tag. d. Vereinig. nordwestdeutscher Chirurgen. Kiel. 1928.
26. — Operierte chirurgische Mißerfolge des Ulcusleidens und der chron. Gastritis. D. Z. f. Chir. Bd. 220. S. 277.
27. Welter: Beitrag zur Röntgendiagnostik der Dickdarmerkrankungen speziell von Verwachsungen. Bruns Beitr. z. klin. Chir. 1914. Bd. 85. S. 45.
28. Wereschinski, A. O.: Experimentelle Beiträge über die Beteiligung von Muskelfasern an der entzündlichen Neubildung intraperitonealer Adhäsionen. D. Z. f. Chir. 1924. Bd. 187. S. 73.